

## Choroba Creutzfeldta-Jakoba i inne pasażowalne encefalopatie gąbczaste człowieka. Część II\*

### Creutzfeldt-Jakob disease and other human transmissible spongiform encephalopathies. Part II

Adam Zaborowski

Z I Kliniki Psychiatrycznej AM w Łodzi  
Kierownik: dr hab. n. med. I. Kłoszewska

**Summary:** The second part of this work presents the neuropathological problems of the Creutzfeldt-Jakob disease and basic informations about other human prion diseases. General problems of prion diseases and clinical symptoms of Creutzfeldt-Jakob disease were presented in the first part. Prion diseases are also known as transmissible cerebral amyloidoses (TCA) or transmissible (subacute) spongiform encephalopathies (TSE, SSE). There are following human TSE's: Creutzfeldt-Jakob disease (CJD) – the most frequent TSE, and its new variant (vCJD) – a result of BSE's transmission into human, sometimes treated as a aeparate disease; also: Gerstmann–Sträussler–Scheinker syndrome (GSS) that may be a variant of familial CJD, kuru – probably a result of sporadic CJD's transmission by cannibalism, and fatal familial insomnia (FFI). Their clinical symptoms (and especially of the CJD), are nonspecific and sometimes variable. The imaging, EEG and other laboratory tests are not specific either. Neuropathological studies are needed but their interpretation may be equivocal. TSE's are characterised by the neurodegenerative process with characteristic spongiosis. However, vacuolisation – similar as in TSE-spongiosis – may occur in some CNS's disorders and in the case of putrescent brain tissue. In some cases of CJD, particularly those of long duration, the neuronal loss and astrocyte proliferation can mask the presence of spongiform changes, especially when vacuoles are not numerous. The only certain diagnostic marker for TSE is PrP(Sc), prion protein, presently believed to be a direct cause for all TSEs (TCAs). The PrP(Sc) has a dominant  $\beta$ -sheet amyloid structure which makes its detection by immunohistochemical procedure possible only with special pretreatment, e.c.: hydrolytic autoclaving, hydrated autoclaving, incubations: formic acid (or guanidine thiocyanate) pretreatment, also combined pretreatments. These methods are standard diagnostic procedures for transmissible cerebral amyloidoses.

*Słowa klucze:* choroby prionowe, choroba Creutzfeldta-Jakoba, pasażowalne encefalopatie gąbczaste

*Key words:* prion diseases, Creutzfeldt-Jakob disease, transmissible spongiform encephalopathies

---

\* Praca ta zawiera fragmenty wstępu rozprawy doktorskiej autora. Promotor: dr hab. n. med. Radzisław Kordek.

## Wykaz skrótów

BSE	—	bydlęca encefalopatia g <sup>1</sup> baczera (bovine spongiform encephalopathy)
CJD	—	choroba Creutzfeldta–Jakoba (Creutzfeldt-Jakob disease)
CJD	—	przewlekła choroba wyniszczająca (chronic wasting disease)
FFI	—	orientalna rodzinna bezsenność (fatal familial insomnia)
GSS	—	zesp. <sup>12</sup> Gerstmann-Sträusslera-Scheinkera
NPAM	—	niepaszowe amyloidocy mózgowie
PAM	—	paszowe amyloidocy mózgowie
PEG	—	podobne (paszowe) encefalopatie g <sup>1</sup> baczera
PRNP	—	gen kodujący PrP u człowieka
PrP	—	białko prionu (prion protein)
PrP <sup>C</sup>	—	PrP komórkowy, fizjologiczny (C = cell, komórka)
PrP <sup>Sc</sup>	—	PrP w PAM) patologiczny (Sc = scrapie, nazwa choroby)
SAF	—	włókienka scrapie (scrapie-associated fibrils)
sCJD	—	sporadyczna odmiana choroby Creutzfeldta–Jakoba
SSE	—	podobne encefalopatie g <sup>1</sup> baczera = subakutne spongiformne encefalopatie = PEG
TME	—	paszowe encefalopatie norek (transmissible mink encephalopathy)
TCA	—	paszowe amyloidocy mózgowie (transmissible cerebral amyloidosis) = PAM
TSE	—	paszowe encefalopatie g <sup>1</sup> baczera (transmissible spongiform encephalopathies) = PEG

Zestawienie skrótów synonimowych: PAM = PEG = SSE = TSE = TCA  
 PrP<sup>Sc</sup> = PrP<sup>CJD</sup> = PrP<sup>GSS</sup> = PrP<sup>27-30</sup>

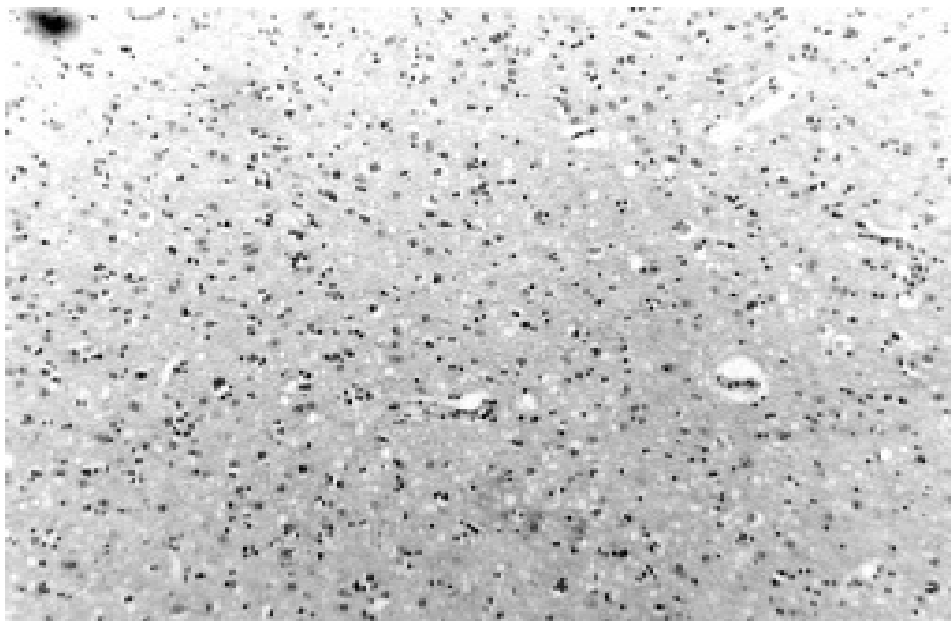
## Neuropatologia choroby Creutzfeldta–Jakoba

Zmiany zanikowo-zwyrodnieniowe w CJD mogą występować w rozmaitych częściach mózgowia. Pojawiać się mogą w każdej w zasadzie części istoty szarej mózgowia, a nawet w białej [1, 2, 3]. Makroskopowo zmiany zazwyczaj bywają nieznaczne (lekkie zwężenie zakrętów i poszerzenie komór) lub w ogóle nie są dostrzegalne [4].

W mózgu zajęтым przez CJD histopatologicznie stwierdza się następujące zmiany: zgąbczenie, zanik neuronów, rozplem astrocytów, odkładanie się amyloidu [4, 5, 6, 7, 8, 9].

Zmiany gąbczaste utworzone są przez drobne wakuole w neuropilu (fot. 1), głównie w obrębie dendrytów, niekiedy zlewające się (tzw. skupienia „morulopodobne”); znacznie nasilone tworzą tzw. stan gąbczasty. Zgąbczenie jest patognomoniczne dla wszystkich PAM; charakterystyczne jest zajęcie głębszych warstw kory [10]. „Zgąbczenie” jedynie warstw powierzchniowych świadczyć może o zmianach hipoksemicznych

lub pośmiertnych. Podobne zmiany mogą wystąpić u osób zmarłych chorujących na inne choroby zanikowe neuronów, np. chorobę Alzheimera lub otępienia czołowo-skroniowe, w tym chorobę Picka [11, 12, 13, 14, 15, 16]. Z kolei w niektórych przypadkach CJD, głównie o długim przebiegu, zmiany gąbczaste mogą być słabo wyrażone, a dominują zaniki neuronów i rozplem astrocytów. Może być to przyczyną błędnego



**Fot. 1. Zgąbczenie kory mózgowej. Widoczne wakuole zwyrodnienia gąbczastego wśród ciemno zabarwionych jąder komórkowych. CJD (pow. mikroskopowe 100 x)**

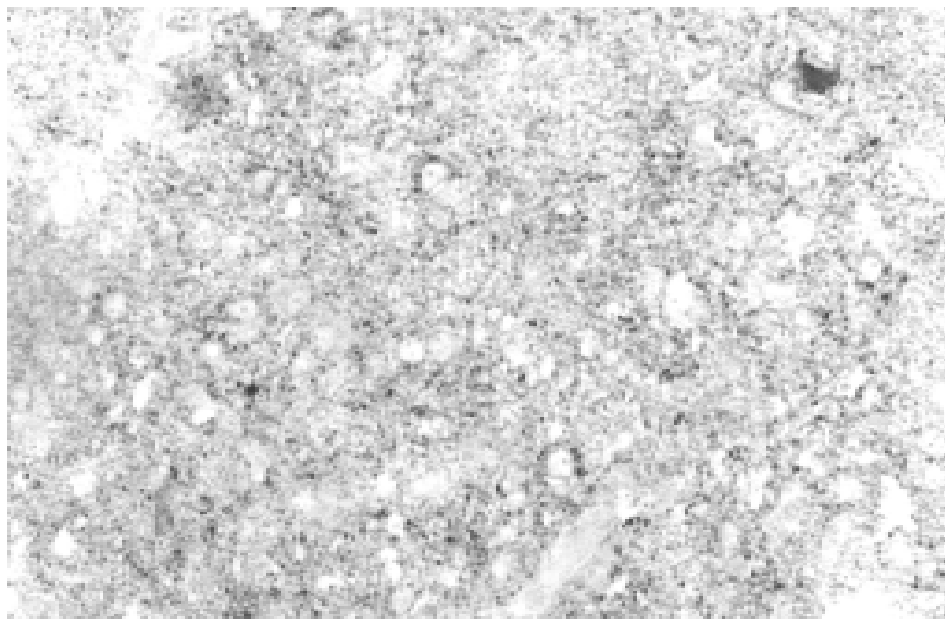
wykluczenia CJD w rozpoznaniu [15, 17].

Zaniki komórek nerwowych mogą występować w każdej strukturze mózgowia. Od lokalizacji zaników zależy obraz kliniczny [17]. Zwiększenie liczby komórek astrogleju ma charakter odczynowy, a astrocyty w CJD nie różnią się od występujących w innych stanach patologicznych mózgu [6].

Amyloid (PrP<sup>Sc</sup>) w CJD w 90% przypadków odkłada się w sposób rozlany i w rutynowym badaniu histopatologicznym nie tworzy widocznych w mikroskopie złogów. Jedynie w 10% przypadków (a także w GSS i kuru) występuje on w postaci płytek (blaszek, plak) podobnych do jednordzeniowych płytek spotykanych w kuru [6, 15, 18, 19, 20, 21, 22, 23].

Jedynym pewnym sposobem na potwierdzenie CJD i innych PAM [11, 14, 24] jest wykrycie PrP<sup>Sc</sup> poprzez: badania immunohistochemiczne z zastosowaniem odpowiedniego przygotowania wstępnego tkanki (ang.: *pretreatment*), immunoblotting [5, 25] oraz wykrywanie w homogenatach mózgow z CJD (też w stanie rozkładu) za pomocą mikroskopu elektronowego tzw. włókienek scrapie (SAF) – utworzonych przez amyloid PrP<sup>27-30</sup> [11, 26, 27]. Żadna z tych metod nie była dotąd stosowana w Polsce do diagnostyki PAM. Z różnych względów, pierwsza z nich wydaje się w naszych warunkach

optymalna. Jedną z najskuteczniejszych spośród metod przygotowania preparatów do barwienia na obecność PrP [28] jest poddanie ich autoklawowaniu hydrolitycznemu (w roztworze HCl). Dzięki tej technice pierwszy raz wykazano istnienie rozszanego typu akumulacji PrP w istocie szarej mózgu [29, 30]; uwidaczniający go odczyn ma pod mikroskopem charakter drobnych, brunatnych punktów (ziaren) rozmieszczonych



Fot. 2. Typowa drobnoziarnista akumulacja PrP<sup>Sc</sup>. Pośród ciemno zabarwionych złogami amyloidu PrP<sup>Sc</sup> widoczne duże, owalne, jaśniej zabarwione jądra komórkowe. CJD (powiększenia mikroskopowe 400 x)

z różną gęstością wokół neuronów i ich wypustek (fot. 2).

Ostatnio zaproponowano biochemiczno-fenotypowy podział sporadycznej postaci CJD oparty na związku między rodzajem polimorfizmu kodonu 129 i deglikozylacyjnym typem PrP a obrazem klinicznym i neuropatologicznym [17]. Wyróżniono 6 podtypów choroby. W ich nazwach używa się skrótów przedstawiających rodzaj polimorfizmu (M = metionina, V = walina) i typ PrP (1 = masa po deglikozylacji 21 kd; 2 = masa 19 kd); w typie MM2-T i MM2-C: T = *Thalamus*, C = *Cortex*. Podział ten przedstawia się następująco (pominięto cechy neuropatologiczne):

1. **Wariant miokloniczny (MM1/MV1)** – najczęstszy podtyp sCJD (70%), praktycznie tożsamy z postacią klasyczną; należy tu także odmiana Heidenheina (z zajęciem kory potylicznej). Postępuje bardzo szybko (trwa śr. ok. 4 miesiące, najdłużej do 18 miesięcy); dominuje otępienie i mioklonie. Typowy zapis EEG.

2. **Wariant ataktyczny (VV2)** – czas przeżycia również krótki (śr. 6,5 miesiąca). Dominuje ataksja, otępienie pojawia się późno. Zwykle brak typowych zmian w EEG.

3. **Wariant z płytkami kuru (MV2)** – ma najdłuższy przebieg kliniczny (ok. 17

miesiący); dominuje postępujące otępienie z dołączającą się ataksją. Brak typowego zapisu EEG.

**4. Wariant wzgórzowy (MM2-T)** – trwa średnio ok. 15 miesięcy. Klinicznie (bezsensowność, zaburzenia motoryczne) i patomorfologicznie podobny do FFI. Zgęszczenie może być niewykrywalne.

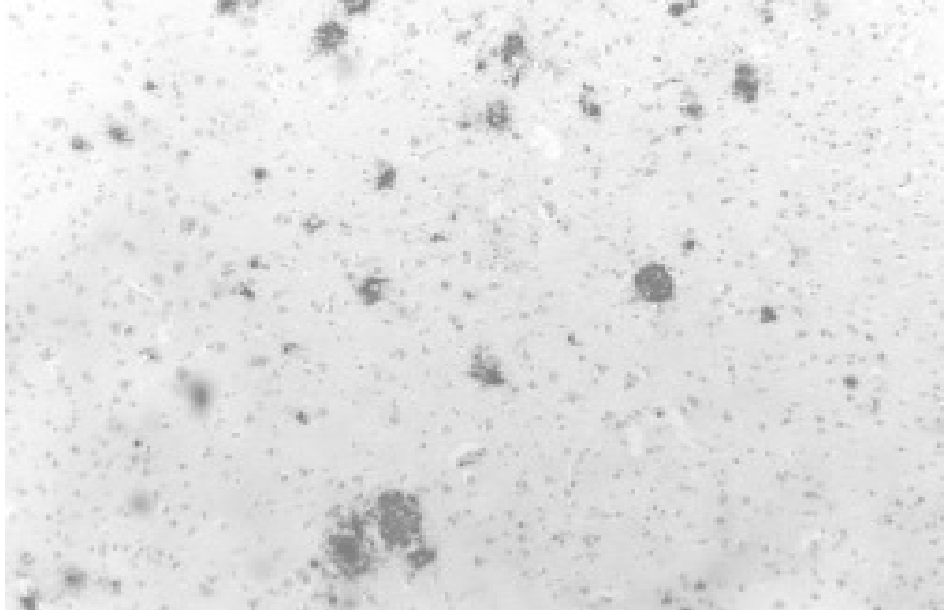
**5. Wariant korowy (MM2-C)** – zaczyna się postępującym otępieniem (bywa jedynym objawem). W EEG brak typowych zmian. Choroba trwa średnio niecałe 16 miesięcy.

**6. Wariant korowo-prążkowy (VV1)** – najrzadszy (ok. 1% przypadków sCJD). Czas przeżycia wynosi nieco ponad 15 miesięcy. Klinicznie przypomina wariant MM2-C, różniąc się od niego cechami neuropatologicznymi.

O zależnościach między typem mutacji i polimorfizmu a typem glikozylacji PrP<sup>Sc</sup> pisano także w odniesieniu do postaci rodzinnej CJD [31].

#### Inne pasażowalne amyloidozy mózgowe człowieka

Zespół Gerstmann–Sträussler–Scheinkera (GSS) – opisany w roku 1936 [32]. Choroba ta bywa uważana za odmianę rodzinnej postaci CJD. Charakteryzuje się długim przebiegiem (do 10 lat). Średni wiek zachorowania na GSS wynosi ok. 40 lat [33], a wiodącymi objawami są ataksja mózdkowa i objawy piramidowe. Otępienie występuje późno, choć w niektórych przypadkach bywa objawem dominującym [6, 33, 34]. Obraz kliniczny może wtedy nie różnić się od klasycznej CJD [35]. Zmiany gąbczaste występują w różnych częściach mózgowia. Amyloid gromadzi



Fot. 3. Akumulacja PrP<sup>Sc</sup> pod postacią płytek (plak). Widoczne duże, ciemno zabarwione płytki PrP<sup>Sc</sup>, wśród drobniejszych złogów i jąder komórkowych. GSS (powiększenie mikroskopowe 100 x)

się pod postacią płytek, zwykle dużych i wielordzeniowych (fot. 3).

Zwraca uwagę fakt, że zbliżony typ akumulacji amyloidu występuje niekiedy w postaci rodzinnej CJD. Złogi lokalizują się głównie w warstwie drobinowej mózdzku, co odróżnia ten zespół od rodzinnej CJD i kuru [6, 33]. Zaliczono ją do PAM w 1962, wskazując na podobieństwo kliniczne (i podobieństwo typu akumulacji amyloidu) do kuru [34, 36, 37]. Jest niezmiernie rzadką chorobą (1–10 na 100 milionów [14, 33, 38]), związaną z mutacją *PRNP* w kodonie 102 lub niekiedy 198 [39, 40]. Podobnie jak w większości innych PAM człowieka, osoby heterozygotyczne w kodonie 129 zachorowują później. W roku 1998 również na terenie Polski stwierdzono występowanie GSS [41].

**Ś m i e r t e l n a r o d z i n n a b e z s e n n o ś ć** (FFI) – ta nadzwyczaj rzadka choroba pojawia się w III dekadzie życia; głównym objawem jest bezsenność. Śmierć następuje po kilku latach. Pierwszy opis tej choroby podano w 1965 roku, a 20 lat później potwierdzono jej związek z PAM [42, 43]. Neuropatologiczne zmiany (zanik neuronów, astroglejoza, zgąbczenie) występują tylko w obrębie wzgórza i oliw; brak jest ich w korze [43, 44]. Choroba występuje rodzinnie i związana jest z mutacją kodonu 178 [44]. U homozygot (Met/Met) w kodonie 129 przebieg choroby jest szybszy i cięższy, a zmiany są tu bardziej ograniczone do wzgórza [43, 45].

**K u r u** – choroba ta występowała u krajowców z gór Nowej Gwinei, głównie kobiet i dzieci. Wśród objawów klinicznych [46] obecne były m. in. drżenie, ruchy mimowolne typu płasawczego lub atetotycznego i ataksja mózdkowa. Z objawów psychopatologicznych: zmienne nastroje (euforia i przygnębienie), często stany lękowe i apatia oraz przymusowe napady płaczu lub śmiechu. Opienie w kuru pojawić się może jedynie w terminalnych stadiach choroby. W badaniu histopatologicznym stwierdzano zwyrodnienie gąbczaste, astroglejozę i blaszki amyloidowe (zwane blaszkami kuru), podobne jak w GSS, ale mniejsze, jednordzeniowe i zlokalizowane nie w warstwie drobinowej mózdzku, lecz w jego warstwie komórek ziarnistych, tak jak ma to miejsce w CJD [47]. Ponadto płytki kuru występują w jądrach kresomózgowia, wzgórzu i w korze mózgowej, choć tu spotyka się je najrzadziej [6, 33]. Zakażenie następowało poprzez uprawianie praktyk endokanibalistycznych – spożywanie mózgów zmarłych krewnych, głównie przez kobiety i dzieci. Mężczyźni, rzadziej chorujący, spożywali mięso (mięśnie) zmarłych. Co ciekawe, chorzy zarażali się również wcierając fragmenty mózgu w skórę. Według poglądów współczesnych, kuru może być przepasażowanym przez kanibalizm przypadkiem sporadycznej CJD [6, 33, 46].

### **Nowy wariant CJD**

Na początku lat 80. wśród brytyjskich krów wystąpiła epidemia encefalopatii gąbczastej bydła (BSE) z objawami zaburzeń równowagi, zaburzeń otępiennych i napadów pobudzenia ruchowego. Prasa określiła tę chorobę jako „chorobę szalonych krów”. Jednak dopiero w 1987 roku rozpoznano tę jednostkę jako należącą do PAM [48]. Przyjmuje się 2 hipotezy dotyczące jej powstania [6]:

- 1 – choroba jest przepasażowana drogą skarmiania bydła paszą wysokobiałkową pochodzącą z tkanek owiec chorujących na scrapie;

2 – choroba jest samoistna (sporadyczna PEG bydła), a została przeniesiona i rozprzestrzeniona również poprzez karmienie bydła paszą pochodzącą z tkanek chorych krów.

Pasaż poprzez karmę nastąpił też w odniesieniu do innych zwierząt [6, 49, 50, 51]: kotów domowych, przeżuwaczy i drapieżników z ogrodów zoologicznych, głównie w Londynie.

Niestety, obawy o możliwość pasażu BSE na człowieka potwierdziły się [52, 53, 54]. W 1996 u dziesięciu osób, głównie młodych (średnio 26 lat), opisano pierwsze przypadki tzw. wariantu choroby Creutzfeldta–Jakoba (vCJD) [54]. Obraz kliniczny przypominał postać jatrogenną CJD, a także chorobę kuru, o powolnym przebiegu. Neuropatologicznie występowało zwyrodnienie gąbczaste, a PrP akumulował się w postaci licznych blaszek kurupodobnych, a zwłaszcza bardzo charakterystycznych dla nowej choroby płytek otoczonych wianuszkami wakuoli (*florid plaques*), co przypomina BSE przepasażowaną na makaki [55]. Analiza molekularna PrP wykazała identyczność vCJD z BSE [56]. Oprócz dużo niższej średniej wieku, od klasycznej CJD wariant ten różni się też innymi cechami: otępienie pojawia się stosunkowo późno, występują zaburzenia psychiczne (głównie zaburzenia osobowości i zachowania), ataksja, dysestezje. U większości (ale też późno) występują mioklonie. Obraz ten jest tak nietypowy, iż były trudności z klasyfikacją zaburzeń, a prawie wszyscy chorzy trafiali na początku do psychiatry [54]. W badaniu EEG w żadnym przypadku nie opisano zmian typowych dla CJD. Bardzo długi był okres inkubacji, pierwsze osoby, które zachorowały, były homozygotami Met/Met [6, 54]. Przypomina to sytuację w jatrogennych przypadkach CJD, w których inkubacja jest krótsza u homozygot niż heterozygot, a choroba rozwija się szybciej [34, 57]. Sytuacja epidemiologiczna jest wciąż niejasna. W 2001 roku liczba zachorowań przekroczyła 100 w samej Wielkiej Brytanii [58, 59]. W roku 1998 szacunkowe dane mówiły o nawet 80 tysiącach zakażonych [60]. W związku z tym należy liczyć się z możliwością zakażeń w trakcie zabiegów chirurgicznych. Powszechnie stosowane metody sterylizacji narzędzi nie są skuteczne w przypadku prionów [61, 62], a okres inkubacji, ok. 17 lat [59], jest na tyle długi, by nosiciel mógł być źródłem zakażenia. Nie prowadzi się w naszym kraju nadzoru epidemiologicznego nad tą chorobą i być może wiele przypadków PAM przechodzi niezauważonych. Dane statystyczne z innych krajów Europy mówią, że sCJD pojawia się z częstością 1, a nawet 2 przypadków na milion ludzi, a zatem w naszym kraju powinniśmy notować około 40 takich przypadków. Tymczasem jest ich znacznie mniej [33]. Ponieważ nie ma powodu, by sądzić, że populacja polska w sposób zdecydowany odbiega pod tym względem od innych populacji europejskich, przeto łatwo wywnioskować, iż wiele przypadków PAM umyka statystyce medycznej. Szczególnie dotyczy to postaci z przewagą objawów psychopatologicznych, w tym przede wszystkim – psychoorganicznych. Zapewne niejedno otępienie „creutzfeldtowskie”, zwłaszcza u osoby starszej, mogło zostać wzięte za przypadek choroby Alzheimera (szczególnie, gdy otępienie jest jedynym objawem), a nawet otępienia wielozawałowego, mieszanego lub innego. Nawet i w tych chorobach rozpoznanie często ogranicza się do klinicznego potwierdzenia jedynie zespołu otępiennego. Zaburzenia psychiczne i neurologiczne bywają tłumaczone zmianami związanymi z „wiekiem”, a zgon następuje z powodu „niewydolności

krążeniowo-oddechowej” i nie przeprowadza się badań histopatologicznych mózgu. Osobny problem wiąże się z osobami z otępieniem przebywającymi w domach opieki społecznej. Tam nawet rozwinięcie się znamienych objawów neurologicznych nie zawsze jest przyczyną wdrożenia diagnostyki, postępowanie lecznicze jest objawowe, a od sekcji często odstępuje się. Inną przyczyną jest zapewne przekonanie lekarzy mających do czynienia z podejrzeniem choroby Creutzfeldta–Jakoba o niespełnieniu klinicznych kryteriów diagnostycznych (np. nietypowy przebieg zespołu psychoorganicznego czy brak zmian w EEG). Dlatego tak ważne jest posiadanie jednoznacznego narzędzia diagnostycznego.

### Uwagi końcowe

Jak widać z przedstawionych wyżej informacji, rozpoznanie CJD nie zawsze jest jednoznaczne. Nie można oprzeć rozpoznania jedynie na danych klinicznych, gdyż obraz ten może być bardzo różnorodny — zwłaszcza w świetle pojawienia się nowego wariantu CJD. Podobnie nieswoiste są badania dodatkowe: badanie płynu mózgowo-rdzeniowego, EEG, NMR, CT, PET czy SPECT. Badanie neuropatologiczne może dać rezultat fałszywie dodatni lub ujemny. Jedyną pewną metodą diagnostyczną jest wykrywanie amyloidu zbudowanego z PrP.

Rokowanie w CJD nie wymaga na razie, niestety, przedstawiania różnych poglądów, gdyż takowych nie ma. Przebieg choroby jest niepomyślny. Zgon następuje przeważnie po 1–2 latach wśród objawów odmóżdżenia. Dotychczas nie są znane skuteczne metody leczenia. Zapobieganie CJD jest w zasadzie niemożliwe, z wyjątkiem może postaci jatrogennej, a i to nie we wszystkich wypadkach. Profilaktyka nowego wariantu choroby Creutzfeldta–Jakoba wykracza już poza granice medycyny i wchodzi na mętne, a niezgłębione obszary gospodarki i polityki, również, a może przede wszystkim, międzynarodowej.

*Autor przygotował preparaty i sporządził fotografie, korzystając z wycinków tkankowych z kolekcji prof. dr. hab. Pawła P. Liberskiego*

Áiēlčü Ęđ,ēñōōlēüär-βęjár ċ čüúł đ'řńńřčđiārüüł āōá+řńüł  
ýíōlōřēđ'řńčē =lēiālēř. ×řńňü II

### Niāldčřiel

Ái āñidē +řńňč đřáñňü đ'dlāññřāēliū āđ'dđñü,ñā`čřüüł ň ílédđ'řmēiāclē āiēlčü Ęđ,ēñōōlēüär-βęjár ċ inīñiūł nālālic` i čüō đ'čřüāūō āiēlčř'ō =lēiālēř, iāučl āđ'dđñü,ñññ`ūclñ` ē đ'čřüāūē āiēlčř'ē,ēēčicē=lnęčl čññēlāiāřic` č đlčōēüññü ēřāđřñidüō čññēlāiāřicē đ'čč ýñiē āiēlčü đ'dlāññřāēliū ā đ'ldāiē +řńňč đřáñňü.

Đčřüāūl āiēlčü,ifčüārlēül đ'řńńřčüēč ēičāiāūēč řēčēiēāičřēč čēč đ'řāññđüēč (đ'řń-ńřčđiārüüčē) āōá+řńüēč ýíōlōřēđ'řńč`ēč đřčüāđřčüü. Ę ýñiē āđōđ'l āiēlčilē đ'čřiřāēlčřñ āiēlčü Ęđ,ēñōōlēüär-βęjár – iřčāiēll +řññi āññđl-řřūr`ñ` ňđlāč ičō, ā đlčōēüññl đ'ldlūñř āřēñldčē in đřāññiāř ñęñř iř =lēiālēř. Đř ācēñ` đ'čč ýñiē iñāūē āđčřiñ ýñiē āiēlčü, đřññēřđčārlēūē, čüāār, ēřē iñālēüiř` āiēlčřilīř` lāčicōř, ř ňřēcl ňciāđiēřēđ'ēlēñ Āldřñēřiř-Rñđlōññēldř-Rlīčldř, čüāār ň=čñřčōčēñ` čř đřčüāčāññňü ňlēlēñē āiēlčü Ęđlēñōōlēüär-βęjár. Áiēlčü ēōđō, đřññēřđčārliñ` ēřē đřčüāčāññňü ňđřřāč=lnęē āiēlčü Ęđ,ēñōōlēüär-βęjár ā đlčōēüññl ēřiīčārēčēř č ňēldñlēüiř`

ńleleir' alnniöör. Aní yñc átelçic, í iníaliñ átelçiu Eđ.éñöölëuär-Beiar ördreñldççótnñ' érei nd'löcöc=lnęęcę, éiñäär ççeli=çauęc çęçic=lnęęcę nęcđñieręc ç d'łçöëüñrñęc éráđrñidiúö çññeläiaricé. Aní yñ ndliöñ d'ñañaldçaliç' äçrñiçer íledid'rñiëiäc=lnęęcę çññeläiaric éç, çinldd'dñröç' çimdüö íl añlaär iñiçir=ir. Dñiñndül' aóa=rñüñl yíölöfëid'rñęc ördreñldççóln' rñdiöç=lnęi-alalídrñçaiüé d'diölnñ n' ördreñldiüé aóa=rñüęc ççelilicé. Iairęi ířęc=çl' aręoiéle – d'riöicöó n' aóa=rñüęc – éicln' d'ri' acñün' n'řęçl' ç d'dç adöacö d'rñiëiäc=lnęęcó n'ññi' íc' ö ölinđreüñé íldáñé nęcñléü, í n'řęçl' ä d'łçöëüñrñl' d'ñelđñiñi' drñd'rär nęřic éiçär. Ä íleñidüö nęc=r' ö átelçiu Eđleñöölëuär-Beiar, iníaliñ d'dñlęřür' äeçñleüñl' adle', rñdiöç' íladñiä ç rññđiäçę éiäöñ éřñę-çdiärñü ířęc=çl' aóa=rñüö ççelilicé, iníaliñ d'dç ílaieürñé çieç=lnñal' aręoiéle. Laçññaliüé áldiüé äçrñiññç=lnęęcę d'ięřçñléle äe' d'rññřçđiärñiñi' éiçäñiñi' řęcëiçäiç' 'äe' lññ' ířęc=çl' d'dçñiñi, d'dçñiñiñi' alęęř, çññidüñ d'ri' n'ñadlęliüé äñiüé, 'äe' lññ' íld'ññlänñaliñé d'dç=çñé äe' anlé yñié adó'd'ü' átelçilé. Ddçñiñiñi' alęię çellñ öideó řęcëiçär n' d'dläręçđiärñiclé b – nęęřä=rñüö nñđöe-ñód ç d'ryñieó lai iairdöççäriçl' çëëöñacññiöçęc=lnęęcęç élniäręc 'äe' lññ' äiçęiçiué nñëüęi d'ññel d'dçelilicé' nd'löçřeüñüö d'ñiñiäçñleüñüö d'diölaód, ç çññidüé d'dçřiäelçrñ, é.d'. äçadięcñç=lnęçl' řañięřäçđiärñicl, äñi' ñl' řañięřäçđiärñicl, çięóaröç' n' éódřäüçñié ççñëññé çęc nçioçřicäñé aóřicäçir, í n'řęçl' nęëiçiuñ élniäü. Aní yñc élniäü ç çö d'dçelilicé 'äe' lññ' nñriärđñiüęc d'dç äçrñiññç=lnęię ç d'diölnñl' d'dç éiçäñiñi' d'rññřçđiärñiñi' řęcëiçäiçřö.

## **Creutzfeldt-Jakob Krankheit und andere transmissible spongiforme Enzephalopathien beim Menschen. II. Teil**

### **Zusammenfassung**

Im zweiten Teil wurden die Fragen aus der Neuropathologie der Creutzfeldt-Jakob Krankheit (CJD) und Grundkenntnisse aus anderen Prionkrankheiten beim Menschen beschrieben. Allgemeine Fragen zu den Prionkrankheiten, klinische Symptome und Ergebnisse der zusätzlichen Untersuchungen wurden im ersten Teil besprochen.

Die Prionkrankheiten werden auch transmissible Gehirnamyloidosen (PAM) oder subakute (transmissible) schwammartige Enzephalopathien (PEG) genannt. Dazu gehören: die Creutzfeldt-Jakob Krankheit (CJD), die häufigste von ihnen, darunter ihre neue Variante (vCJD), die durch die Transmissibilität von BSE auf den Menschen entstanden ist, und die manchmal als eine getrennte Krankheitseinheit betrachtet wird; auch das Gerstmann-Sträussler-Scheinker-Syndrom (GSS) – das manchmal als eine Art der CJD betrachtet wird; Kuru – betrachtet als eine Art von seltener CJD durch den Kannibalismus verursacht; und tödliche Familieninsomnie (FFI). PEG (besonders CJD) charakterisieren sich mit wenig eigentümlichen, manchmal variablen klinischen Symptomen und Ergebnissen zusätzlicher Untersuchungen. Es erfordert eine Bestätigung der Diagnose mit neuropathologischen Untersuchungen, deren Interpretation nicht immer eindeutig ist. PEG charakterisiert ein Atrophie- Degenerationsverfahren mit der charakteristischen schwammartigen Degeneration. Aber die Vakuolen – ähnliche wie Schwamm – können auch in anderen pathologischen Zuständen des zentralen Nervensystems erscheinen, auch infolge der postmortalen Verwesung des Gehirngewebes. In manchen Fällen von CJD, besonders vom langen Verlauf, können die Neuronenatrophie und Astrogliose die schwammartigen Veränderungen verbergen, besonders wenn es wenige Vakuolen gibt. Ein sicherer diagnostischer Hinweis für PAM ist die Anwesenheit von PrP, Prionprotein, das nach zeitgenössischen Ansichten, ein unmittelbarer Täter dieser ganzen Gruppe von Krankheiten ist. Es hat die Gestalt von Amyloid mit der Überlegenheit der  $\beta$ -Faltenstrukturen und deshalb ist seine Nachweisung mit immunohistochemischen Methoden nur nach der Anwendung von besonderen Vorbereitungsvorfahren möglich, zu denen gehören: hydrolitisches Autoklavieren, Wasserautoklavieren, Inkubation mit Ameisensäure oder Guanidintiozyanogen, auch kombinierte Methoden. Diese Methoden bilden diagnostisches Standardverfahren in den transmissiblen Gehirnamyloidosen.

## La maladie de Creutzfeldt-Jakob et les autres humaines transmissibles encephalopathies spongieuses. Part II

### Résumé

Cette partie de l'article décrit les problèmes neuropathologiques de la maladie de Creutzfeldt-Jakob (CJD) et les informations fondamentales concernant d'autres humaines maladies des priones. Les problèmes généraux et les symptômes cliniques de ces maladies sont présentés dans la première partie de cet article. Les maladies des priones sont appelées autrement les transmissibles amyloïdoses cérébrales (PAM) ou les transmissibles encephalopathies spongieuses (PEG). Ces maladies contiennent : maladie de Creutzfeldt-Jakob (CJD), la plus fréquente, sa mutation appelée vCJD qui résulte de la transmission de BSE à l'homme, syndrome de Gerstmann-Straussler-Scheinker (GSS) considéré parfois comme variation familiale de CJD, kuru – traité comme variation sporadique de CJD, transmise par le cannibalisme, fatale insomnie familiale (FFI). PEG et surtout CJD ont les symptômes cliniques peu spécifiques, parfois variables. Ils exigent d'autres examens neurologiques, souvent équivoques, pour confirmer le diagnostic. PEG se caractérise par le processus neuro-dégénératif avec la spongiosité typique. La présence de la vacuolisation qui ressemble à la spongiosité est observée aussi dans les autres troubles du centrale système nerveux ainsi que dans la putréfaction du tissu cérébrale après la mort. Dans les certains cas de CJD, surtout de longue durée, le dépérissement des neurones et la prolifération d'astrocytes masquent la présence de la spongiosité, spécialement dans les cas où les vacuoles ne sont pas nombreuses. La présence de PrP, protéine des priones, reste un seul indice diagnostique de PAM, et, selon les conceptions récentes, elle est la cause directe de ces maladies. Cette protéine prend la forme d'amyloïde avec la structure dominante B et sa détection est possible seulement avec l'emploi des procédés très spécialisés: autoclave hydrolytique, autoclave hydrique, incubation de l'acide formique (ou guanidine thiocyanate) et les méthodes combinées. Ces méthodes constituent les procédés standardisés du diagnostic des transmissibles amyloïdoses cérébrales.

### Piśmiennictwo

1. Muramoto T, Kitamoto T, Tateishi J, Goto I. *Panencephalopathie type of Creutzfeldt-Jakob disease: primary involvement of the cerebral white matter*. J. Neurol. Neurosurg. Psychiatry 1981; 44: 103–115.
2. Park TS, Kleinman GM, Richardson EP. *Creutzfeld-Jakob disease with extensive degeneration of white matter*. Acta Neuropathol. Berl. 1980; 52: 239–242.
3. Vallat JM, Dumas M, Corvisier N, Lebutet MJ, Loubet A, Dumas P, Cathala F. *Familial CJD with extensive degeneration of white matter*. J. Neurol. Sc. 1983; 61: 261–275.
4. Leestma JE. *Viral infections of the nervous system. Jakob-Creutzfeldt disease*. W: Davis RL, Robertson DM, red. *Textbook of neuropathology*. Baltimore: Williams & Wilkins; 1991.
5. De Armond SJ, Prusiner SB. *Etiology and pathogenesis of prion diseases*. Am. J. Pathol. 1995; 146: 4: 785–811.
6. Kordek R, Liberski P. *Encefalopatie gąbczaste człowieka*. Pol. J. Pathol. 1998; 49,1: 33–50 (supl.).
7. Liberski PP, Asher DM, Yanagihara R, Gibbs CJ Jr, Gajdusek DC. *Serial ultrastructural studies of scrapie in hamsters*. J. Comp. Pathol. 1989; 101: 429–442.
8. Liberski PP, Yanagihara R, Asher DM, Gibbs CJ Jr, Gajdusek DC. *Reevaluation of the ultrastructural pathology in experimental Creutzfeldt-Jakob disease*. Brain 1990; 113: 121–137.
9. Liberski PP. *Gliocytosis in experimental scrapie (263K strain of scrapie) in golden hamsters*. Neuropatol. Pol. 1986; 24: 221–230.

10. Masters CL, Richardson EP Jr. *Subacute spongiform encephalopathy (Creutzfeldt-Jakob disease). The nature and progression of spongiform change.* Brain 1978; 101: 333.
11. Budka H, Aguzzi A, Brown P, Brucher JM, Bugiani O, Gullotta F, Haltia M, Hauw JJ, Ironside JW, Jellinger K, Kretzschmar HA, Lantos PL, Masullo C, Schlote W, Tateishi J, Weller RO. *Neuropathological diagnosis criteria for CJD and other human spongiform encephalopathies (prion diseases).* Brain Pathol. 1995; 5: 459–466.
12. Constantinidis J. *A familial syndrome: a combination of Pick's disease and amyotrophic lateral sclerosis.* Encephale 1987; 13(5): 285–293.
13. Heutink P, Stevens M, Rizzu P, Bakker E, Kros JM, Tibben A, Niermeijer MF, van Duijn CM, Oostra BA, van Swieten JC. *Hereditary frontotemporal dementia is linked to chromosome 17q21-q22: a genetic and clinicopathological study of three Dutch families.* Ann. Neurol. 1997; 41(2): 150–159.
14. Lantos PL. *From slow virus to prion: a review of transmissible spongiform encephalopathies.* Histopathol. 1992; 20(1): 1–11.
15. Liberski PP, Guiroy DC, Williams ES, Yanagihara R, Brown P, Gajdusek DC. *The amyloid plaque:* W: Liberski PP, red. *Light and electron microscopic neuropathology of slow virus disorders.* Boca Raton: CRC Press; 1993.
16. Prusiner SB. *Some speculations about prions, amyloid and Alzheimer disease.* N. Engl. J. Med. 1984; 310: 661–663.
17. Parchi P, Giese A, Capellari S, Brown P, Schulz-Schaeffer W, Windl O, Zerr I, Budka H, Kopp N, Piccardo P, Poser S, Rojiani A, Streichenberger N, Julien J, Vital C, Ghetti B, Gambetti P, Kretzschmar H. *Classification of sporadic Creutzfeldt-Jakob disease based on molecular and phenotypic analysis of 300 subjects.* Ann. Neurol. 1999; 46(2): 224–233.
18. Brown P, Kenney K, Little B, Ironside J, Will R, Cervenakova L, Bjork RJ, SanMartin RA, Safar J, Roos R. *Intracerebral distribution of infection amyloid protein in spongiform encephalopathy.* Ann. Neurol. 1995; 38: 245–253.
19. Chou SM, Martin JD. *Kuru-plaques in a case of Creutzfeldt-Jakob disease.* Acta Neuropathol. 1971; 17: 150.
20. Liberski PP, Budka H, Kitamoto T, Tateishi J, Linke RP, Kascak R, Brown P. *PrP plaques in human spongiform encephalopathies: low frequency in european Creutzfeldt-Jakob disease.* Abstract: Second Congress of Paneuropean Society of Neurology. Vienna, December 1991; 102: 7–12.
21. Liberski PP, Budka H, Sluga E, Barcikowska M, Kwiecinski H. *Tubulovesicular structures in human and experimental Creutzfeldt-Jakob disease.* Eur. J. Epidemiol. 1991; 7(5): 551–555.
22. Liberski PP, Papierz W, Alwasiak J. *Creutzfeldt-Jakob disease with plaques and paired helical filaments.* Acta Neurol. Scand. 1987; 76(6): 428–432.
23. Schlote W, Boellaard JW, Schumm F, Stohr M. *Gerstmann-Straussler-Scheinker's disease. Electron microscopic observations on a brain biopsy.* Acta Neuropathol. (Berl) 1980; 52(3): 203–211.
24. Collinge J, Owen F, Poulter M, Leach M, Crow TJ, Rossor MN, Hardy J, Mullan MJ, Janota I, Lantos PL. *Prion dementia without characteristic pathology.* Lancet 1990; 336: 7–9.
25. Hayward PAR, Bell JE, Ironside JW. *Prion protein immunocytochemistry: reliable protocols for the investigation of Creutzfeldt-Jakob disease.* Neuropathol. Appl. Neurobiol. 1994; 20: 375–383.
26. Liberski PP, Yanagihara R, Gibbs CJ Jr, Gajdusek DC. *Appearance of tubulovesicular structures in experimental Creutzfeldt-Jakob disease and scrapie precedes the onset of clinical disease.* Acta Neuropathol. 1990; 79: 349–354.
27. Liberski PP, Yanagihara R, Gibbs CJ Jr, Gajdusek DC. *Tubulovesicular structures in experimental Creutzfeldt-Jakob disease and scrapie.* Intervirology. 1988; 29: 115–119.

28. Zaborowski A, Kordek R, Botts GT, Liberski PP. *Immunohistochemical investigations of the prion protein accumulation in human spongiform encephalopathies*. Special report II. Pol. J. Pathol. 2003; 54(1): 39–47.
29. Kitamoto T, Doh-ura K, Muramoto T, Miyazano M, Tateishi J. *The primary structure of the prion protein influences the distribution of abnormal prion protein in the central nervous system*. Am. J. Pathol. 1992; 141: 271–277.
30. Kitamoto T, Shin RW, Doh-ura K, Tomokane N, Miyazono M, Muramoto T, Tateishi J. *Abnormal isoform of prion protein accumulates in the synaptic structures of the central nervous system in patients with Creutzfeldt-Jakob disease*. Am. J. Pathol. 1992; 140: 1285–1294.
31. Cardone F, Liu QG, Petraroli R, Ladogana A, D'Alessandro M, Arpino C, Di Bari M, Macchi G, Pocchiari M. *Prion protein glycoform analysis in familial and sporadic Creutzfeldt-Jakob disease patients*. Brain Res Bull 1999; 49(6): 429–433.
32. Gerstmann J, Straussler E, Scheinker I. *Über eine eigenartige hereditär-familiäre Erkrankung des Zentralnervensystem zugleich ein Beitrag zur frage des vorzeitigen lokalen Alterns*. Z. Neurol. 1936; 154: 736–762 [cyt. wg poz. 5].
33. Kordek R, Liberski P. *Pasażowalne encefalopatie gąbczaste – choroby wywoływane przez priony*. W: Mossakowski M, red. *Choroby zwyrodnieniowe i metaboliczne układu nerwowego*. Tom II, rozdział VI (w druku: Wydawnictwo: Centrum Upowszechniania Nauki PAN; informacje u autora).
34. Kordek R. *Analiza molekularna i immunohistochemiczna niektórych czynników patogenetycznych w eksperymentalnej chorobie Creutzfeldta-Jakoba u myszy*. Rozprawa habilitacyjna. Akademia Medyczna w Łodzi; 1996.
35. Hainfellner JA, Brantner-Inthaler S, Cervenakova L, Brown P, Kitamoto T, Tateishi J, Diringer H, Liberski PP, Regele H, Feucht M. *The original Gerstmann–Straussler–Scheinker family of Austria: divergent clinicopathological phenotypes but constant PrP genotype*. Brain Pathol. 1995; 5(3): 201–211.
36. Masters CJ, Gajdusek DC, Gibbs CJ Jr. *Creutzfeldt-Jakob disease virus isolations from the Gerstmann–Straussler syndrome. With the analysis various forms of amyloid plaque deposition in the virus induced spongiform encephalopathies*. Brain 1981; 104: 559–588.
37. Seitelberger F. *Straussler's disease*. Acta Neuropatol. Berl. 1981; suppl. VII: 341–343.
38. Hsiao K, Prusiner SB. *Inherited human prion diseases*. Neurol. 1990; 40: 1820–1827.
39. Dlouhy SR, Hsiao K, Farlow MR, Foroud T, Conneally PM, Johnson P, Prusiner SB, Hodes ME, Ghetti B. *Linkage of the Indiana kindred of Gerstmann–Straussler–Scheinker disease to the prion protein gene*. Nat. Genet. 1992; 1(1): 64–67.
40. Hsiao K, Baker HF, Crow TJ, Poulter M, Owen F, Terwillinger JD, Westaway D, Otto J, Prusiner SB. *Linkage of a prion protein missense variant to GSS*. Nature 1989; 338: 342–345.
41. Kulczycki J, Collinge J, Łojkowska W, Parnowski T, Wierzba-Bobrowicz T. *Gerstmann–Straussler–Scheinker disease – first observation in Poland*. Folia Neuropathol. 1999; 37, 4, 299.
42. Lugaresi E, Gambetti P, Dazzi P, Castan P. *Sur une observation d'encephalopathie spongieuse presenile revetant successivement un aspect amaurotique, myoclonique et dyskinetique*. Psychiatr. Neurol. Neurochir. 1965; 68: 242–258 [cyt. wg poz. 6].
43. Lugaresi E, Medori R, Montagna P, Baruzzi A, Cortelli P, Lugaresi A, Tinuper P, Zucconi M, Gambetti P. *Fatal familial insomnia and dysautonomia with selective degeneration of thalamic nuclei*. N. Engl. J. Med. 1986; 315: 997–1004.
44. Medori R, Tritschler HJ, LeBlanc A, Villare F, Manetto V, Chen HY, Xue R, Leal S, Montagna P, Cortelli P. *Fatal familial insomnia, a prion disease with a mutation at codon 178 of the prion protein gene*. N. Engl. J. Med. 1992; 13, 326(7): 444–449.
45. Parchi P, Petersen RB, Chen SG, Autilio-Gambetti L, Capellari S, Monari L, Cortelli P, Montagna P, Lugaresi E, Gambetti P. *Molecular pathology of fatal familial insomnia*. Brain Pathol. 1998;

- 8(3): 539–548.
46. Gajdusek DC, Zigas V. *Clinical, pathological and epidemiological study on the acute progressive degenerative disease of the central nervous system amongs the natives of the eastern highlands of New Guinea*. Am. J. Med. 1959; 26: 442–469.
  47. Klatzo I, Gajdusek DC, Zigas V. *Pathology of kuru*. Lab. Invest. 1959; 8: 799–847.
  48. Wells GAH, Scott AC, Johnson CT, Gunning RF, Hancock RD, Jeffrey M, Dawson M, Bradly R. *A novel progressive spongiform encephalopathy in cattle*. Vet. Rec. 1987; 121: 419–420.
  49. Fletwood AJ, Furley CW. *Spongiform encephalopathy in an eland*. Vet. Rec. 1990; 126: 215–222.
  50. Jeffrey M, Wells GAH. *Spongiform encephalopathy in a Nyala (Tragelaphus angasi)*. Vet. Pathol. 1988; 25: 398–399.
  51. Liberski P. *Pasażowalne i niepasażowalne amyloidozy mózgowo: choroby o różnej etiologii i tej samej patogenezie*. Pat. Pol. 1993; 44, 1.
  52. Carr K. *BSE: The questions that need answers*. Nature 1996; 380: 273–274.
  53. Chazot G, Broussolle E, Lapras CI, Blatter T, Aguzzi A, Kopp N. *New variant of CJD in 26 year old French man*. Lancet 1996; 347: 1181.
  54. Will RG, Ironside JW, Zeidler M, Cousens SN, Estibeiro K, Alperovitch A, Poser S, Hofman A, Smith PG. *A new variant of Creutzfeldt-Jakob disease in the UK*. Lancet 1996; 347: 921–925.
  55. Lasmezas CI, Deslys JP, Demaimay R, Adjou KT, Lamoury F, Dormont D, Robain O, Ironside J, Hauw JJ. *BSE transmission to macaques*. Nature 1996; 381: 743–744.
  56. Collinge J, Sidle KCL, Meads J, Ironside J, Hill A. *Molecular analysis of prion strain variation and the aetiology of „new variant” CJD*. Nature 1996; 386: 685–690.
  57. Deslys JP, Lasmezas CI, Demaimay R, Dormont D. *Human prion diseases: correlation between genetics and transmissibility*. Neuropathol. App. Neurobiol. 1996; 22 (supl. 1): 35–36.
  58. Pedersen NS, Smith E. *Prion diseases: epidemiology in man*. APMIS 2002; 110(1): 14–22.
  59. Valleron AJ, Boelle PY, Will R, Cesbron JY. *Estimation of epidemic size and incubation time based on age characteristics of vCJD in the United Kingdom*. Science 2001; 294(5547): 1726–1728.
  60. Hoey J, Giulivi A, Todkill AM. *New variant Creutzfeldt-Jakob disease and the blood supply: Is it time to face the music?* CMAJ 1998; 159: 669–670.
  61. Brown P, Liberski PP, Wolff A, Gajdusek DC. *Resistance of scrapie infectivity to steam autoclaving after formaldehyde fixation and limited survival after ashing at 360 degrees C: practical and theoretical implications*. J. Infect. Dis. 1990; 161(3): 467–472.
  62. Brown P, Rohwer RG, Gajdusek DC. *Sodium hydroxide decontamination of Creutzfeldt-Jakob disease*. N. Engl. J. Med. 1984; 310: 727.

*PODZIĘKOWANIA. Pragnę gorąco i serdecznie podziękować mojemu Promotorowi – Panu dr hab. Radzisławowi Kordkowi, a także Panu prof. dr hab. Pawłowi Liberskiemu i Pani dr hab. Iwonie Kłoszewskiej, oraz wszystkim tym, którzy w trakcie moich badań okazali mi swą pomoc.*

*Autor*

Adres: Klinika Psychiatrii Wieku Podeszłego i Zaburzeń Psychotycznych  
I Klinika Psychiatryczna Uniwersytetu Medycznego w Łodzi  
92-216 Łódź, ul. Czechosłowacka 8/10

