

Zaburzenia połączeń funkcjonalnych między czołowymi polami okoruchowymi, wzgórzem a mózdzkiem w chorobie afektywnej dwubiegunowej

Altered functional connectivity among frontal eye fields, thalamus and cerebellum in bipolar disorder

Adrian Andrzej Chrobak¹, Bartosz Bohaterewicz², Anna Tereszko³, Anna Krupa⁴, Anna Sobczak², Anna Ceglarek², Magdalena Wielgus², Magdalena Fafrowicz^{2,5}, Marcin Siwek⁶, Amira Bryll⁷, Tadeusz Marek², Dominika Dudek¹

¹ Uniwersytet Jagielloński Collegium Medicum, Klinika Psychiatrii Dorosłych

² Uniwersytet Jagielloński, Zakład Neurokognitywistyki i Neuroergonomii

³ Uniwersytet Jagielloński Collegium Medicum, Katedra Psychiatrii

⁴ Szpital Uniwersytecki w Krakowie, Oddział Kliniczny Psychiatrii Dorosłych

⁵ Małopolskie Centrum Biotechnologii, Grupa Badawcza Neuroobrazowania, Uniwersytet Jagielloński

⁶ Uniwersytet Jagielloński Collegium Medicum, Zakład Zaburzeń Afektywnych

⁷ Uniwersytet Jagielloński Collegium Medicum, Katedra Radiologii

Summary

Objectives: The aim of our study is to evaluate functional connectivity of cerebello-thalamo-cortical networks linking frontal eye fields (FEF) and cerebellar regions associated with oculomotor control: nodulus (X), uvula (IX), flocculus (H X) and ventral paraflocculus (H IX) in bipolar disorder (BD) with the use of resting state functional magnetic resonance imaging (rsfMRI).

Methods: 19 euthymic BD patients and 14 healthy controls underwent rsfMRI examination. Functional connectivity between bilateral FEF, thalamus and cerebellar regions associated with oculomotor control was evaluated.

Results: BD patients revealed decreased functional connectivity between following structures: right FEF and bilateral thalamus, flocculus (H X), uvula (IX); right thalamus and right FEF; between right flocculus (H X) and right FEF, left thalamus; between left thalamus and bilateral FEF and right flocculus (H X).

Conclusions: BD patients presented decreased functional connectivity among FEF, thalamus and cerebellar structures associated with eye movements control. Oculomotor evaluation of BD patients assessed with rsfMRI may help to determine whether altered functional connectivity observed in our study is associated with eye movements deficits in BD.

Słowa kluczowe: robak, neuroobrazowanie, zaburzenia afektywne

Key words: vermin, neuroimaging, affective disorders

Wstęp

Choroba afektywna dwubiegunowa (ChAD) jest przewlekłym zaburzeniem psychicznym charakteryzującym się występowaniem nawracających epizodów depresyjnych oraz hipomaniakalnych, maniakalnych lub mieszanych. Dowiedziono, że w ChAD występują zaburzenia funkcji poznawczych, które można zaobserwować również pomiędzy epizodami afektywnymi [1–3]. Ponadto coraz więcej uzyskanych wyników prac wskazuje, że u pacjentów odnotowano istotne deficyty funkcji ruchowych pod postacią miękkich objawów neurologicznych [4–6], zaburzeń nieświadomego uczenia się motorycznego [2] oraz zaburzeń okoruchowych [7]. Przegląd systematyczny badań okulometrycznych sugeruje, że pacjenci z ChAD wykazują istotne trudności podczas zadań oceniających śledzenie nadążne (tj. podczas podążania wzrokiem za ruchomym bodźcem) i zdolność fiksacji gałek ocznych oraz w testach antysakad, które wymagają wykonania szybkich, skokowych ruchów oczu w kierunku przeciwnym do prezentowanego bodźca [7]. Obecność tych deficytów w ChAD tłumaczy się strukturalnymi i funkcjonalnymi zmianami w obrębie struktur ośrodkowego układu nerwowego, które biorą udział w kontroli ruchów gałek ocznych [7, 8].

Badania z użyciem obrazowania metodą rezonansu magnetycznego (*Magnetic Resonance Imaging* – MRI) przeprowadzone na grupie 6503 osób wykazały m.in. istotną redukcję istoty szarej w płatach czołowych pacjentów z ChAD [9, 10]. Znajdujące się w tych regionach czołowe pola okoruchowe (*Frontal Eye Fields* – FEF) są strukturami odpowiedzialnymi za świadomą kontrolę ruchów gałek ocznych [11]. FEF są aktywne m.in. w badaniach czynnościowych MRI (*functional MRI* – fMRI) oceniających śledzenie nadążne czy antysakady [12]. Badania wykonywane metodą funkcjonalnego rezonansu magnetycznego w stanie spoczynku (*resting state fMRI* – rsfMRI) pozwalają zmierzyć reakcję hemodynamiczną mózgu za pomocą kontrastu BOLD (*Blood-oxygen-level dependent*), gdy osoba badana leży, nie wykonując specyficznego zadania. Umożliwiają one wizualizację obszarów mózgu, które charakteryzują się zsynchronizowaną reakcją hemodynamiczną, związaną z ich aktywnością neuronalną w okresie spoczynku. Wartość współczynnika korelacji pomiędzy kontrastem BOLD tych rejonów mózgu stanowi miarę ich połączeń funkcjonalnych [13].

Badania wykorzystujące technikę rsfMRI ujawniły obniżoną amplitudę fluktuacji niskiej częstotliwości (*Amplitude of Low-Frequency Fluctuation* – ALFF) w obrębie FEF, dodatkowych pól wzrokowych i wzgórze w grupie pacjentów z rozpoznaniem ChAD z obecnością objawów psychotycznych w przeszłości, zaburzenia schizoafektywnego i schizofrenii [14]. Obniżona łączność funkcjonalna FEF była związana z liczbą popełnianych błędów w teście antysakad [14]. Xu i wsp. [15] wykazali, że

podwyższona wartość ALFF w FEF, regionach kory przedczołowej, wyspy i skorupy odróżnia pacjentów z ChAD od grupy kontrolnej.

Kolejną istotną strukturą biorącą udział w kontroli ruchów gałek ocznych jest mózdzek, zwłaszcza regiony grudki (X) i czopka (IX), a także kłączków (H X) i kłączków dodatkowych brzusznych (H IX) [11, 16]. Badanie fMRI osób z ChAD przeprowadzane w trakcie zadania oceniającego śledzenie nadążne wskazuje na zwiększoną aktywność czopka w grupie pacjentów [8]. Badania strukturalne ujawniają też zmniejszoną objętość robaka mózdzku w grupie osób z ChAD [17–19]. Rosnąca liczba prac dowodzi, że rola mózdzku nie ogranicza się jedynie do funkcji motorycznych [20]. Liczne połączenia tej struktury z obszarami korowymi, pod postacią dróg mózdkowo-wzgórzowo-korowych, związane są z udziałem mózdzku również w kontroli funkcji poznawczych i emocji [21–25]. Uszkodzenia tych połączeń wiąże się z obecnością zaburzeń emocjonalnych [26, 27]. Dotychczasowe badania wskazują na istotną rolę deficytów w zakresie omawianych sieci w zaburzeniach psychicznych, tj. w ChAD, schizofrenii, depresji i w zaburzeniach ze spektrum autyzmu [28–31].

Dowodzono, że regiony mózdzku związane z kontrolą ruchów gałek ocznych tworzą połączenia z FEF za pośrednictwem jądra zębatego i wzgórza [11, 32]. Celem naszego badania jest ocena aktywności sieci mózdkowo-wzgórzowo-korowej łączącej FEF i okoruchowe struktury mózdzku w ChAD za pomocą techniki rsfMRI. W ChAD opisano już zaburzenia struktur składowych tej sieci [17–19, 33], deficyty okoruchowe [7] i związek między zmniejszonymi połączeniami funkcjonalnymi FEF a zaburzeniami ruchów gałek ocznych [14]. Nasza hipoteza jest zatem taka, że u pacjentów z ChAD występuje zmniejszenie połączeń funkcjonalnych między FEF, wzgórzem i regionami mózdzku związanymi z kontrolą ruchów gałek ocznych: grudką (X), czopkiem (IX), kłączkami (H X) i kłączkami dodatkowymi brzuszными (H IX).

Metodologia

W badaniu wzięło udział 38 uczestników. Zrekrutowano 21 pacjentów z rozpoznaniem ChAD według kryteriów diagnostycznych DSM-5 i ICD-10, będących w stanie eutymii. Kryteriami włączenia dla pacjentów było leczenie neuroleptykami z grupy dibenzoksazepiny: klopazapiną, olanzapiną lub kwetiapiną. Leki te wybrano ze względu na ich porównywalny profil neurologicznych skutków ubocznych. Powyższe kryteria były związane z udziałem tej grupy pacjentów w aktualnie prowadzonych badaniach okulometrycznych. W grupie zrekrutowanych pacjentów akceptowano również stosowanie kwasu walproinowego. Ustalono kryteria wyłączenia dla pacjentów to: (a) obecność uzależnienia od alkoholu i innych substancji psychoaktywnych; (b) obecność poważnych chorób neurologicznych i somatycznych o ostrym lub chronicznym przebiegu; (c) obecność nasilonych zaburzeń osobowości; (d) stosowanie leczenia innego niż w kryteriach włączenia; (e) stosowanie przez pacjentów soli litu w chwili badania lub wcześniej, ponieważ jak opisaliśmy w pracy Chrobak i wsp. [34] – lit może wpływać na strukturę i funkcję mózdzku; (f) choroby, urazy lub przebyte operacje oczu; (g) przeciwwskazania do badania obrazowego metodą rezonansu magnetycznego.

Drugą zbadaną grupę stanowiło 17 zdrowych ochotników, dobranych pod względem płci i wieku do badanych pacjentów. Kryteria wyłączenia dla grupy kontrolnej były tożsame z kryteriami obowiązującymi pacjentów z ChAD, dodatkowo wykluczane były osoby z rozpoznaniem choroby psychicznej lub z historią chorób psychicznych w najbliższej rodzinie. Wszyscy badani podpisali pisemną zgodę na udział w badaniu. Badanie zostało zatwierdzone przez Komisję Bioetyczną Uniwersytetu Jagiellońskiego.

W związku z występowaniem ruchów głowy w trakcie badania, istotnie zaburzających interpretację wyników badania rsfMRI, zdecydowano o wykluczeniu wyników dwóch osób z grupy pacjentów z ChAD oraz trzech uczestników grupy kontrolnej. W efekcie zbadano 33 osoby: 19 pacjentów z ChAD i 14 osób z grupy kontrolnej. Opis badanej grupy został przedstawiony w tabeli 1.

Tabela 1. Opis badanej grupy

	Grupa ChAD	Grupa kontrolna
Wiek (lata, średnia (SD)) ^a	36 (6,4)	35 (10,2)
Płeć (mężczyźni/kobiety) ^b	7/12	5/9
Typ ChAD (I/II)	10/9	-
Liczba pacjentów ChAD z historią zaburzeń psychiatrycznych	5	-
Stosowane leki	Liczba pacjentów (%)	Dawki (średnia w mg (SD))
Kwetiapina	6 (32%)	367,7 (233,8)
Olanzapina	7 (37%)	9,6 (4,7)
Kwas walproinowy	9 (47%)	977,7 (334,6)

ChAD – choroba afektywna dwubiegunowa; SD – odchylenie standardowe; ^{a)} T-test, ns.; ^{b)} Chi-kwadrat test, ns.

Akwizycja MRI

Dane MRI uzyskano z użyciem systemu 3T Siemens Skyra MR. Skany anatomiczne T-1 w przekroju strzałkowym uzyskano za pomocą sekwencji MPRAGE. Pomiar spoczynkowej aktywności mózgu uzyskano w czasie 13 minut. Wykorzystano w tym celu sekwencję EPI o parametrach: TR = 2060 ms; TE = 27 ms; FOV = 256 mm; grubość plastra = 3 mm; wielkość woksela = 4 mm³. Łącznie otrzymano 39 poprzecznie przeplatanych plasterów i 400 wolumenów. Podczas procedury *resting state* badani zostali pouczeni, aby mieli otwarte oczy, nie myśleli o niczym szczególnym i nie zasypiali. Ze względu na ograniczoną dostępność do skanera MRI uczestniczące w projekcie osoby były badane o różnych porach dnia, od godziny 12.00 do godziny 21.00.

Obróbka wstępna danych obrazowych

Dane poddane zostały obróbce wstępnej (*preprocessing*) z wykorzystaniem MATLAB v. 2016a oraz pakietu SPM12. Obróbka wstępna uwzględniała: korekcję z przesunięciem czasowym (*slice-timing*), korekcję ruchów głowy (*realign*) z estymacją 12 parametrów ruchowych. Odstające skany zidentyfikowano za pomocą ART-based software package. Dane zostały następnie poddane normalizacji do przestrzeni MNI. Nie zastosowano wobec nich filtru wygładzającego (*smoothing*) ze względu na doniesienia wskazujące na ryzyko wystąpienia fałszywych wartości łączności funkcjonalnej wynikających z jego użycia [35]. Korekcja zakłóceń oparta na CompCor (*Component-based noise correction*) została użyta do ekstrakcji 5 głównych komponentów pochodzących z szeregów czasowych istoty białej i płynu mózgowo-rdzeniowego.

Analiza łączności funkcjonalnej

Dane po obróbce wstępnej zostały wprowadzone do CONN v17.f. [36]. Dalsze kroki polegały na usunięciu zmiennych zakłócających z użyciem regresji liniowej (istoty białej, płynu mózgowo-rdzeniowego oraz skanów odstających) oraz zastosowaniu filtra środkowoprzepustowego w zakresie 0,008–0,09 Hz w celu usunięcia częstotliwości niezwiązanych z aktywnością spoczynkową mózgu.

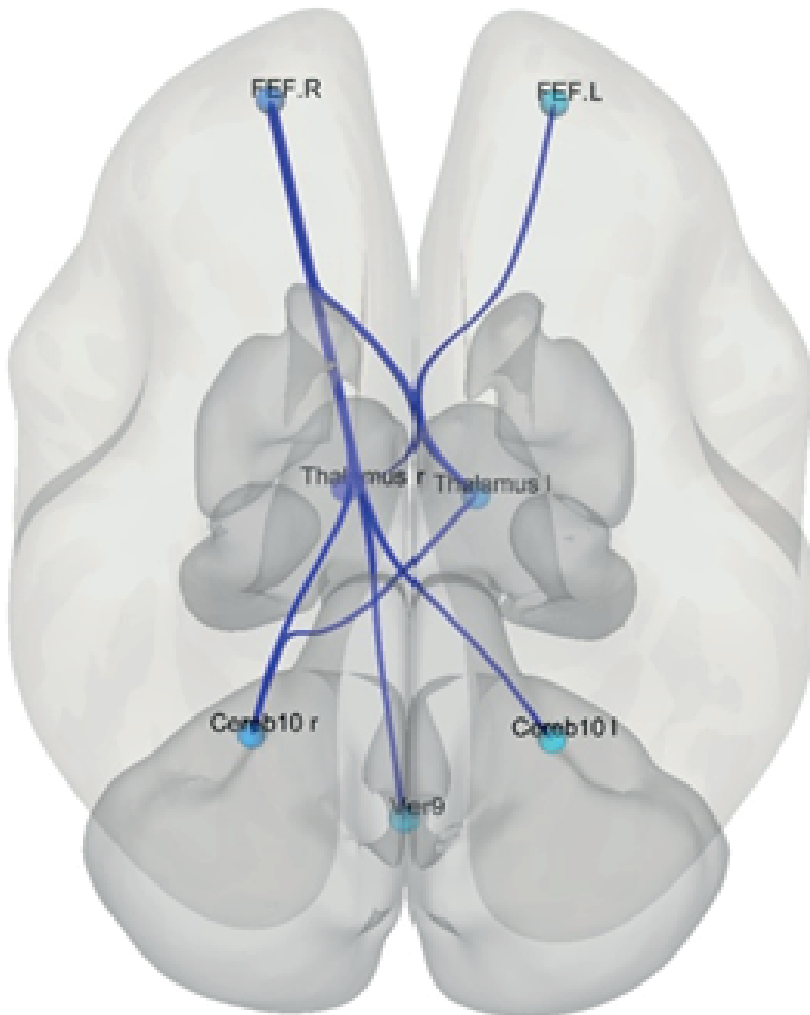
Analizę funkcjonalną przeprowadzono, korzystając z podejścia ROI-to-ROI. Jako obszary zainteresowania (*Region of Interest* – ROI) wybrano następujące obustronne obszary mózgu: wzgórze, mózdzek 10 (kłaczek – H X), mózdzek 9 (kłaczek dodatkowy brzuszny – H IX), robak 9 (czopek – IX), robak 10 (grudka – X), które zostały zdefiniowane na podstawie atlasu Harvard-Oxford, jak również lewe i prawe FEF, które zdefiniowano, opierając się na pracy Luny i wsp. [37]. Następnie utworzono macierz korelacji 12 x 12, składającą się z dwuwymiarowych współczynników korelacji, a surowe wartości współczynnika korelacji przekształcono na wyniki standaryzowane Z Fishera.

Mapy połączeń funkcjonalnych zostały następnie wykorzystane w analizie drugiego poziomu, w której przeprowadzono test *t* dla prób niezależnych, zaimplementowany w CONN, w celu zbadania różnic w łączności funkcjonalnej pomiędzy pacjentami i grupą kontrolną.

W związku z naszą hipotezą o słabszych połączeniach funkcjonalnych pomiędzy obszarami ROI w grupie pacjentów przeprowadzono test jednostronny. Poziom istotności wynosił $p < 0,005$ z frakcją fałszywych odkryć.

Wyniki

Wyniki analiz wskazały na obecność słabszych połączeń funkcjonalnych u pacjentów w porównaniu z grupą kontrolną, pomiędzy prawymi FEF, obustronnym wzgórzem, obustronnym kłaczkem (H X) oraz czopkiem (IX). Słabsze połączenia zostały wykryte również pomiędzy lewym wzgórzem a prawym kłaczkem (H X) (rys. 1). Szczegółowe wyniki przedstawiono w tabeli 2.



Ver9 – robak 9 (czopek – IX), Cereb10 – mózdzek 10 (kłaczek – X), FEF – czołowe pole okoruchowe

Rysunek 1. Zaburzenia połączeń funkcjonalnych między czołowymi polami okoruchowymi, wzgórzem a mózdzkiem w chorobie afektywnej dwubiegunowej

Tabela 2. Różnice w funkcjonalności połączeń wybranych regionów zainteresowania między pacjentami z chorobą afektywną dwubiegunową a zdrowymi ochotnikami

ROI	T	p-unc	p-FDR
Seed FEF.P			

FEF.P – Wzgórze P	-4,18	<0,001	0,001
FEF.P – Mózdzek 10 P	-3,43	0,0009	0,0031
FEF.P – Wzgórze L	-3,36	<0,001	0,0031
FEF.P – Mózdzek 10 L	-2,02	0,026	0,0483
FEF.P – Robak 9	-2,01	0,0268	0,0483
Seed Wzgórze L			
Wzgórze L – FEF.P	-3,36	0,001	0,0094
Wzgórze L – Mózdzek 10 P	-2,99	0,0027	0,0123
Seed Wzgórze P			
Wzgórze P – FEF.P	-4,18	<0,001	0,001
Seed Mózdzek 10 P			
Mózdzek10 P – FEF.P	-3,43	<0,001	0,0079
Mózdzek10 P – Wzgórze L	-2,99	0,0027	0,0123

ROI – region zainteresowania; t – statystyka t; p-unc – wartość p; p-FDR – wartość p z frakcją fałszywych odkryć; P – strona prawa; L – strona lewa; FEF – czołowe pole okoruchowe, mózdzek 10 – kłaczek (H X), mózdzek 9 – kłaczek dodatkowy brzuszny (H IX), robak 9 – czopek (IX), robak 10 – grudka (X)

Dyskusja

Zgodnie z naszą wiedzą przeprowadziliśmy pierwsze badanie oceniające funkcjonalność połączeń między FEF, wzgórzem i okoruchowymi strukturami mózdzku w ChAD. Pacjenci wykazali istotnie mniejszą łączność funkcjonalną między tymi strukturami, a dokładnie pomiędzy: prawym FEF a dwiema stronami wzgórza oraz oboma kłaczkami (H X) i czopkiem (IX); między prawym wzgórzem a prawym FEF; między prawym kłaczkiem (H X) a prawym FEF i lewym wzgórzem oraz lewym wzgórzem a obustronnym FEF i prawym kłaczkiem (H X). Zidentyfikowane w naszym badaniu słabsze połączenia funkcjonalne w grupie pacjentów z ChAD świadczą o obecności mniejszej, w stosunku do osób zdrowych, wartości współczynnika korelacji pomiędzy szeregami czasowymi odrębnych anatomicznie rejonów mózgu [13].

Wyniki naszego badania nawiązują do obserwacji zaburzeń czynności FEF u pacjentów z ChAD. Xu i wsp. [15] ujawnili podwyższone wartości ALFF w wybranych strukturach czołowych, w tym FEF u pacjentów z ChAD w porównaniu do grupy kontrolnej. Lencer i wsp. [14] wykazali obniżone wartości ALFF w obrębie obustronnych FEF, dodatkowych pól wzrokowych, wzgórza, lewej kory orbitofrontalnej i lewego górnego zakrętu kory skroniowej, w mieszanej grupie pacjentów z rozpoznaniem schizofrenii, zaburzenia schizoafektywnego i ChAD z historią objawów psychiatrycznych. Dowiedziono, że liczba błędów popełnianych w teście antysakad rosła wraz ze zmniejszaniem się funkcjonalności połączeń pomiędzy lewym FEF a lewym dolnym zakrętem ciemieniowym, obustronnym przedklinkiem, lewym zakrętem skroniowym

środkowym i prawym zakrętem wrzecionowatym, oraz wraz ze zwiększoną funkcjonalnością połączeń między FEF a lewym zakrętem kątowym. Ujawniono również związek między liczbą błędów w teście antysakad a łącznością czynnościową między wzgórzem a regionami dodatkowego pola oczu, prawego przyhipokampu i lewego zakrętu skroniowego. W przeciwieństwie do naszych wyników Lencer i wsp. [14] wykazali podwyższoną łączność czynnościową między prawym FEF a obustronnym wzgórzem. Różnice między uzyskanymi danymi mogą wynikać z heterogennej grupy pacjentów w badaniu Lencer i wsp. [14], większej liczby osób badanych oraz większej liczby analizowanych struktur. Niemniej jednak wskazują one również, że zaburzenia w obrębie sieci funkcjonalnej FEF mogą różnicować pacjentów z psychotyczną postacią ChAD, schizofrenią i zaburzeniem schizofektywnym a osobami zdrowymi oraz że mogą mieć związek z zaburzeniami okoruchowymi.

Zgodnie z naszą wiedzą po raz pierwszy pokazaliśmy zmniejszoną funkcjonalność połączeń między prawym FEF a obustronnym kłaczkiem (H X) i grudką (IX) oraz między prawym kłaczkiem (H X) a prawym FEF. Zasugerowano, że sieć połączeń między FEF, wzgórzem i okoruchowymi obszarami mózdzku może stanowić system sprzężeń zwrotnych, którego zadaniem jest oszacowanie prędkości obserwowanego celu i dostosowanie do niego prędkości ruchów gałek ocznych [11]. Martin i wsp. [8] stwierdzili zaburzoną aktywność grudki (IX) podczas śledzenia nadążnego u pacjentów z ChAD. Rosnąca liczba prac wskazuje na zaburzenia funkcjonalności połączeń między mózdzkiem a regionami korowymi i podkorowymi w ChAD [38–40]. Nasze wyniki wskazują, że zaburzenia aktywności tego obszaru mogą być powiązane z dysfunkcją jego czynnościowych połączeń z FEF w stanie spoczynkowym. Aktualnie nasz zespół prowadzi badania, w których oceniana jest aktywność mózgu u pacjentów z ChAD podczas śledzenia nadążnego. Stawiamy hipotezę, że obserwowane przez nas zaburzenia funkcjonalne sieci mózdkowo-wzgórzowo-korowej mogą być związane z zaburzeniami okoruchowymi i nieprawidłową aktywnością struktur ośrodkowego układu nerwowego podczas śledzenia nadążnego w ChAD.

Wśród ograniczeń naszego badania należy wymienić: (a) relatywnie małą liczbę osób badanych, dodatkowo zawężoną ze względu na konieczność wykluczenia części uczestników przez nadmierne ruchy głową w trakcie badania; (b) heterogenność grupy pacjentów z ChAD, w której występowały zarówno pacjenci z I i II typem choroby, jak i pacjenci z historią objawów psychotycznych; (c) stosowanie farmakoterapii u badanych pacjentów, co mogło w sposób istotny wpłynąć na uzyskane wyniki; (d) małą liczebność grupy, uniemożliwiająca przeprowadzenie podziału pacjentów na grupy pod względem typu choroby lub przyjmowanego leku w celu oceny ich wpływu na uzyskane wyniki; (e) brak danych okoruchowych, co uniemożliwiało powiązanie obserwowanych zaburzeń połączeń czynnościowych struktur biorących udział w kontroli ruchów gałek ocznych z obecnością lub brakiem zaburzeń okoruchowych u uczestników badania; (f) ze względu na ograniczoną dostępność do skanera MRI osoby były badane o różnych porach dnia, od godziny 12.00 do 21.00 (mała liczebność grup uniemożliwiła kontrolę wpływu tej zmiennej na uzyskane wyniki).

Przedstawione przez nas wyniki sugerują, że pacjenci z ChAD w okresie eutymii wykazują zmniejszone połączenia funkcjonalne FEF, wzgórza i struktur mózdzku

związanych z kontrolą okoruchową w porównaniu do grupy kontrolnej. Nasze obserwacje wymagają replikacji na większej liczbie osób badanych z uwzględnieniem podziału grupy pacjentów ze względu na typ zaburzenia i rodzaj stosowanego leczenia. Przeprowadzenie badania okulometrycznego w grupie osób ocenianych za pomocą rsfMRI pozwoli ustalić, czy obserwowane przez nas zaburzenia połączeń funkcjonalnych związane są z deficytami ruchów gałek ocznych w ChAD.

Podziękowania

Badanie zostało sfinansowane z grantu naukowego przyznanego w latach 2015–2019 w ramach projektu będącego częścią „Diamentowego Grantu” (0112/DIA/2015/44) sponsorowanego przez Ministerstwo Nauki i Szkolnictwa Wyższego Rzeczypospolitej Polskiej. Magdalena Wielgus była odpowiedzialna za akwizycję danych.

Piśmiennictwo

1. Chrobak AA, Jeziorko S, Tereszko A, Janeczko W, Arciszewska A, Siuda-Krzywicka K i wsp. *Mental rotation task in bipolar disorder*. *Psychiatr. Pol.* 2018; 52(5): 807–817.
2. Chrobak AA, Siuda-Krzywicka K, Siwek GP, Arciszewska A, Siwek M, Starowicz-Filip A i wsp. *Implicit motor learning in bipolar disorder*. *J. Affect. Disord.* 2015; 174: 250–256.
3. Mann-Wrobel MC, Carreno JT, Dickinson D. *Meta-analysis of neuropsychological functioning in euthymic bipolar disorder: An update and investigation of moderator variables*. *Bipolar. Disord.* 2011; 13(4): 334–342.
4. Chrobak AA, Siwek GP, Siuda-Krzywicka K, Arciszewska A, Starowicz-Filip A, Siwek M i wsp. *Neurological and cerebellar soft signs do not discriminate schizophrenia from bipolar disorder patients*. *Prog. Neuropsychopharmacol. Biol. Psychiatry.* 2015; 64: 96–101.
5. Chrobak A, Siuda K, Biela M, Arciszewska A, Siwek M, Pilecki MW i wsp. *Convergence insufficiency with unilateral exophoria at near in schizophrenia and bipolar disorder – a preliminary study*. *Psychiatr. Pol.* 2014; 48(6): 1143–1154.
6. Bora E, Akgül Ö, Ceylan D, Özerdem A. *Neurological soft signs in bipolar disorder in comparison to healthy controls and schizophrenia: A meta-analysis*. *Eur. Neuropsychopharmacol.* 2018; 28(11): 1185–93.
7. Carvalho N, Laurent E, Noiret N, Chopard G, Haffen E, Bennabi D i wsp. *Eye movement in unipolar and bipolar depression: A systematic review of the literature*. *Front. Psychol.* 2015; 6: 1–19.
8. Martin LF, Olincy A, Ross RG, Du YP, Singel D, Shatti S i wsp. *Cerebellar hyperactivity during smooth pursuit eye movements in bipolar disorder*. *J. Psychiatr. Res.* 2011; 45(5): 670–677.
9. Hibar DP, Westlye LT, Doan NT, Jahanshad N, Cheung JW, Ching CRK i wsp. *Cortical abnormalities in bipolar disorder: An MRI analysis of 6503 individuals from the ENIGMA Bipolar Disorder Working Group*. *Mol. Psychiatry.* 2018; 23(4): 932–942.
10. Wilczyńska K, Simonienko K, Konarzewska B, Szajda SD, Waszkiewicz N. *Morphological changes of the brain in mood disorders*. *Psychiatr. Pol.* 2018; 52(5): 797–805.
11. Fukushima K. *Frontal cortical control of smooth-pursuit*. *Curr. Opin. Neurobiol.* 2003; 13(6): 647–654.
12. Vernet M, Quentin R, Chanes L, Mitsumasu A, Valero-Cabre A. *Frontal eye field, where art thou? Anatomy, function, and non-invasive manipulation of frontal regions involved in eye movements and associated cognitive operations*. *Front. Integr. Neurosci.* 2014; 8: 1–24.

13. Bijsterbosch J, Smith SM, Beckmann CF. *Introduction to Resting State fMRI Functional Connectivity*. Oxford Neuroimaging Primers; 2017.
14. Lencer R, Yao L, Reilly JL, Keedy SK, McDowell JE, Keshavan MS i wsp. *Alterations in intrinsic fronto-thalamo-parietal connectivity are associated with cognitive control deficits in psychotic disorders*. Hum. Brain Mapp. 2018; 40(1): 1–12.
15. Xu K, Liu H, Li H, Tang Y, Womer F, Jiang X i wsp. *Amplitude of low-frequency fluctuations in bipolar disorder: A resting state fMRI study*. J. Affect. Disord. 2014; 152–154(1): 237–242.
16. Voogd J, Barmack NH. *Oculomotor cerebellum*. Prog. Brain Res. 2005; 151(05): 231–268.
17. Lippmann S, Manshadi M, Baldwin H, Drasin G, Rice J, Alrajeh S. *Cerebellar vermis dimensions on computerized tomographic scans of schizophrenic and bipolar patients*. Am. J. Psychiatry. 1982; 139(5): 667–668.
18. Moorhead TWJ, McKirdy J, Sussmann JED, Hall J, Lawrie SM, Johnstone EC i wsp. *Progressive gray matter loss in patients with bipolar disorder*. Biol. Psychiatry. 2007; 62(8): 894–900.
19. Mills NP, DelBello MP, Adler CM, Strakowski SM. *MRI analysis of cerebellar vermal abnormalities in bipolar disorder*. Am. J. Psychiatry. 2005; 162(8): 1530–1533.
20. Koziol LF, Budding D, Andreasen N, D'Arrigo S, Bulgheroni S, Imamizu H i wsp. *Consensus paper: The cerebellum's role in movement and cognition*. Cerebellum. 2014; 13(1): 151–177.
21. Schmahmann JD, Sherman JC. *The cerebellar cognitive affective syndrome*. Brain. 1998; 121(Pt 4): 561–579.
22. Starowicz-Filip A, Milczarek O, Kwiatkowski S, Bętkowska-Korpała B. *Rola mózdku w regulacji funkcji poznawczych – ujęcie neuropsychologiczne*. Neuropsychiatria i Neuropsychologia. 2013; 1(8): 24–32.
23. Starowicz-Filip A, Chrobak AA, Milczarek O, Kwiatkowski S. *The visuospatial functions in children after cerebellar low-grade astrocytoma surgery: A contribution to the pediatric neuropsychology of the cerebellum*. J. Neuropsychol. 2017; 11(2): 201–221.
24. Starowicz-Filip A, Chrobak A, Moskała M, Krzyżewski R, Kwinta B, Kwiatkowski S i wsp. *The role of the cerebellum in the regulation of language functions*. Psychiatr. Pol. 2017; 51(4): 661–671.
25. Schmahmann JD. *The role of the cerebellum in cognition and emotion: Personal reflections since 1982 on the dysmetria of thought hypothesis, and its historical evolution from theory to therapy*. Neuropsychol. Rev. 2010; 20(3): 236–260.
26. Siuda K, Chrobak AA, Starowicz-Filip A, Tereszko A, Dudek D. *Emotional disorders in patients with cerebellar damage – case studies*. Psychiatr. Pol. 2014; 48(2): 289–297.
27. Schmahmann JD, Weilburg JB, Sherman JC. *The neuropsychiatry of the cerebellum – insights from the clinic*. Cerebellum. 2007; 6(3): 254–267.
28. Chrobak AA, Soltys Z. Bergmann Glia, *Long-term depression, and autism spectrum disorder*. Mol. Neurobiol. 2017; 54(2): 1156–1166.
29. Chrobak AA, Siuda K, Tereszko A, Siwek M, Dudek D. *Zaburzenia psychiczne a struktura i funkcje mózdku – przegląd najnowszych badań*. Psychiatria. 2014; 11(1): 1–8.
30. Ho B-C, Mola C, Andreasen NC. *Cerebellar dysfunction in neuroleptic naive schizophrenia patients: Clinical, cognitive, and neuroanatomic correlates of cerebellar neurologic signs*. Biol. Psychiatry. 2004; 55(12): 1146–1153.
31. Maloku E, Covelo IR, Hanbauer I, Guidotti A, Kadriu B, Hu Q i wsp. *Lower number of cerebellar Purkinje neurons in psychosis is associated with reduced reelin expression*. Proc. Natl. Acad. Sci. U S A. 2010; 107(9): 4407–4411.

32. Lynch JC, Hoover JE, Strick PL. *Input to the primate frontal eye field from the substantia nigra, superior colliculus, and dentate nucleus demonstrated by transneuronal transport*. Exp. Brain Res. 1994; 100(1): 181–186.
33. Hibar DP, Westlye LT, van Erp TGM, Rasmussen J, Leonardo CD, Faskowitz J i wsp. *Subcortical volumetric abnormalities in bipolar disorder*. Mol. Psychiatry. 2016; 21(12): 1710–1716.
34. Chrobak AA, Hyla M, Tereszko A, Jeziorko S, Siwek M, Dudek D. *Neuroprotekcyjne i neurotoksyczne działanie litu: rola różnych struktur mózgowych*. Farmakoterapia w Psychiatrii i Neurologii. 2014; 30(2): 113–120.
35. Grill M, Pevný T, Rehak M. *Reducing false positives of network anomaly detection by local adaptive multivariate smoothing*. J. Comput. Syst. Sci. 2017; 83(1): 43–57.
36. Penny W, Friston K, Ashburner J, Kiebel S, Nichols T. *Statistical Parametric Mapping: The Analysis of Functional Brain Images*. Amsterdam–Boston: Elsevier, Academic Press; 2007.
37. Luna B, Thulborn KR, Strojwas MH, McCurtain BJ, Berman RA, Genovese CR i wsp. *Dorsal cortical regions subserving visually guided saccades in humans: An fMRI study*. Cereb. Cortex. 1998; 8(1): 40–47.
38. Chen G, Zhao L, Jia Y, Zhong S, Chen F, Luo X i wsp. *Abnormal cerebellum-DMN regions connectivity in unmedicated bipolar II disorder*. J. Affect. Disord. 2019; 243: 441–447.
39. Shinn AK, Roh YS, Ravichandran CT, Baker JT, Öngür D, Cohen BM. *Aberrant Cerebellar Connectivity in Bipolar Disorder With Psychosis*. Biol. Psychiatry Cogn. Neurosci. Neuroimaging. 2017; 2(5): 438–448.
40. Wang Y, Zhong S, Chen G, Liu T, Zhao L, Sun Y i wsp. *Altered cerebellar functional connectivity in remitted bipolar disorder: A resting-state functional magnetic resonance imaging study*. Aust. N Z J. Psychiatry. 2018; 52(10): 962–971.

Adres: Adrian Andrzej Chrobak
Uniwersytet Jagielloński Collegium Medicum
Klinika Psychiatrii Dorosłych
31-501 Kraków, ul. Kopernika 21A
e-mail: adrian.andrzej.chrobak@gmail.com

Otrzymano: 13.12.2019

Zrecenzowano: 15.02.2019

Otrzymano po poprawie: 16.02.2019

Przyjęto do druku: 16.02.2019